Dokumentegenskaber	
Gældende for	Otorhinolaryngologi, hoved- og halskirurgi og audiologi
Udarbejdet af	Dansk Rhinologisk Selskab & Danske Øre-Næse-Halslægers Organisation
Opdateringsdato	Juli 2025
Version	1.0
Næste opdatering	Juli 2027
Faglig ansvarlig	Dansk Selskab for Otorhinolaryngologi, Hoved- og Halskirurgi
Nøgleord	Kronisk rhinosinuitis, CRS, eCRS, non-eCRS

1. Titel

Kronisk rhinosinuitis

2. Formål

Evidens- og konsensusbaseret retningslinje med henblik på at sikre ensartet diagnosticering og behandling af kronisk næse- og bihulebetændelse (CRS) i Danmark.

3. Definition

Kriterier for sygdommen er(1):

Voksne	Børn
Tilstedeværelse af to eller flere af følgende symptomer i ≥ 12 uger	
Nasalstenose Anterior- og/eller posterior nasal sekretion Trykken/smerter omkring pande, næse eller øjne Hyp- eller anosmi	Nasalstenose Anterior- og/eller posterior nasal sekretion Trykken/smerter omkring pande, næse eller øjne Hoste

Mindst ét af symptomerne skal være sekret eller nasalstenose. Desuden skal der være objektive fund: Enten tegn på inflammation (nasal polypose, hævelse, sekret mv.) ved nasal endoskopi eller radiologiske fund pegende på inflammation i bihulerne.

4. Baggrund

I Danmark har CRS en prævalens på 7.8%(2). Ætiologien er multifaktoriel. CRS klassificeres i en primær- og sekundær type, som hver især underinddeles ud fra anatomisk distribution som *lokaliseret* (unilateral) eller *diffus* (bilateral). De fleste tilfælde udgøres af primær CRS med diffus udbredning, der yderligere klassificeres i: **eCRS**, der udviser type 2-inflammation med eosinofile granulocytter og er associeret til astma, og **non-eCRS**, med et højt niveau af infiltrerende neutrofile granulocytter. Denne inddeling afspejler CRS patofysiologiske endotyper, hvilket danner grundlag for både diagnostik og behandling. Terminologien i denne KKR afspejler de opdaterede vejledninger fra EPOS/EUFOREA(3,4).

Se også Figur 1 – Klassifikation af primær CRS

5. Diagnostik & udredning

- Nasal endoskopi (ideelt før og efter detumescering) med scoring af tilstedeværende polypper (5) og/eller ødem i meatus medius/det olfaktoriske epithel og/eller sekretion fra en eller flere bihuler.

- Biopsi af polypvæv til histologisk undersøgelse (*helst inklusiv antal eosinofile per high-power field (HPF)*) ved behandlingssvigt af diffus CRS.

Diffus CRS	Biopsi ved manglende sygdomskontrol efter 12 ugers optimal medicinsk behandling (se flowchart)
Lokaliseret CRS	Biopsi inden behandlingsopstart mhp. udelukkelse af differentialdiagnoser.
Øvrige	Biopsi ved behandlingssvigt af CRS, samt ved henvisning til/ planlægning af ESS.

- CT-scanning af bihulerne rekvireres ved: unilateral sygdom, behandlingssvigt efter lokalbehandling af diffus CRS, samt ved planlægning af/henvisning til ESS. Ved unilateral sygdom, hvor der foreligger benignt biopsisvar bør CT rekvireres ved behandlingssvigt efter 12 uger

- Udredning for allergisk rhinokonjunktivitis anbefales ved diffus CRS (priktest, phadiatop eller specifik IgE-måling).

- Ved symptomer på astma foretages lungefunktionsundersøgelse ifm. allergiudredning og/eller patienten henvises til videre udredning og behandling ved egen læge/speciallæge i allergologi.

- Overvej evaluering af lugtesansen (f.eks. Sniffin´sticks 16) samt vurdering af sygdomsspecifik livskvalitet (SNOT-22)(6,7).

- Beskrivelse af tidligere sinonasal-kirurgi, relevant medicin og vurdering af behandlingscompliance.

Væsentlige differentialdiagnoser:

Akut recidiverende bakteriel rhinosinuitis, allergisk rhinosinuitis, maligne lidelser, granulomatøse sygdomme, primær lokaliseret CRS (fungal eller odontogen sinuitis), juvenilt angiofibrom, antrochoanal polyp, sinonasale papillomer, meningo-/pyo-/encephalocele, cystisk fibrose, neurogene ansigtssmerter, obstruerende anatomiske varianter (f.eks. devierende næseskillevæg, concha hypertrofi).

6. Behandling

Se også Bilag 1.

eCRS

Primær CRS, Diffus type, Type-2 dominant endotype, Eosinofili.

Glukokortikosteroid

a. Der foreligger stærk evidens for behandling med fast nasal glukokortikosteroid. Anbefales max dosis x2 dagligt forudgået af nasalskyl(8). Præ- og/eller postoperativt kan der anvendes nasal steroidskylning(9).

b. Dansk Rhinologisk Selskab råder til påholdenhed ved behandling med systemisk glukokortikoid, der udviser en kortvarig, forbigående effekt og har en forholdsvist markant bivirkningsprofil. Ved behov for gentagne behandlinger med systemisk glukokortikosteroid bør alternative behandlingsmuligheder overvejes, herunder henvisning til second-opinion, kirurgi, compliance-vurdering eller biologisk behandling.

c. Hvis der efter afvejning af fordele og ulemper ordineres systemisk glukokortikoid foreslås tbl. Prednisolon ½-1 mg/kg (op til 60 mg dgl.) i 5-10 dage uden nedtrapning. Betamethason 14 mg i.m. kan overvejes som alternativ. Behandling med systemisk glukokortikosteroid bør suppleres med kalk- og D-vitamin.

d. Ved årligt glukokortikosteroidforbrug svt. > 450 mg prednisolone bør DEXA-scanning overvejes (Se EPOS2020, Tabel 6.1.7.2 for ækvipotente doser)(1).

Nasal saltvandsskylning

a. Stærk evidens som adjuverende behandling til nasal glukokortikosteroid. Nasalskyl bør udføres flere gange ugentligt, så længe patienten er i topisk behandling.

Antibiotika

a. Ved store sekretproblemer kan 3 måneders kur med **tbl. Doxycyklin 100 mg én gang** dagligt forsøges. Behandlingen skal foregå i speciallægeregi med kontrol af effekt efter 4-6 uger.

b. Behandlingen er symptomatisk og må forventes at skulle gentages.

c. Kortere kure af 1-2 ugers varighed anbefales overordnet ved særlig akut forværring. I tilfælde af gentagne korte kure anbefales det generelle behandlingsregime genovervejet.

d. Behandling med Doxycyklin foretrækkes ved eCRS grundet de antiinflammatoriske- og immunmodulerende egenskaber, som er fundet gunstige i behandlingen af eCRS(10,11).

Non-eCRS

Primær CRS, Diffus type, Non-type-2 dominant endotype

Glukokortikosteroid

a. Nasal glukokortikosteroid anbefales(8). Præ- og/eller postoperativt kan der anvendes nasal steroidskylning(9).

b. Svag evidens for systemisk glukokortikosteroid. Ved behov for gentagne behandlinger med systemisk glukokortikosteroid, anbefales alternativer overvejet: henvisning til second-opinion, kirurgi, compliance-vurdering, langtids antibiotikabehandling.

Nasal saltvandsskylning

a. Stærk evidens som symptomlindrende behandling og som adjuverende behandling til nasal glukokortikosteroid.

Antibiotika

a. Behandling med tablet **Roxythromycin 150mg én gang** dagligt i 3 måneder (kan forlænges) kan forsøges. Vær opmærksom på forsigtighedsregler ved brug af præparatet.

Gældende for **eCRS** og **non-eCRS**: Ved behandlingssvigt anbefales henvisning til vurdering på sygehus.

Endoskopisk næse-bihulekirurgi (ESS)

- Anbefales til patienter med eCRS og non-eCRS, som ikke responderer tilstrækkeligt på nasalt glukokortikosteroid og nasalskyl efter 3 måneders behandling.
- Der bør forud for operation foreligge CT-scanning af bihuler der er ≤ 1 år gammel. Se også anbefalinger om brug af image-guided surgery (IGS) på Bilag 2.

Anbefalinger vedrørende omfanget af kirurgi

Studier har fundet at under 15% af patienterne med eCRS, der gennemfører endoskopisk bilhuleoperation (ESS) har brug for yderligere kirurgisk intervention(12). Behovet for revisions-operation var lavere for patienter, der havde modtaget et mere komplet kirurgisk indgreb(12–14).

Omfanget af tilstrækkelig kirurgisk intervention har været undersøgt i flere studier, hvorfor Dansk Rhinologisk Selskab anbefaler, at indgrebet ved **primær diffus eCRS og non-eCRS** bør tilstræbe maksimal ventilation og tilløb til patientens involverede slimhinde i næse og bihuler, hvorved potensen af nasalt glukokortikosteroid maksimeres(13–16):

Sinus maxillaris	Nær komplet uncinektomi under hensyntagen til tilhæftning(er). Maxillær supraturbinal antrostomi: Antrostomien udvides anteriort til os lacrimale, posteriort til vertikalplanet for maxillens bagvæg og inferiort til det horisontale niveau svt. overkanten af concha inferior.
Sinus frontalis	Den frontale reces rømmes for alle lameller. Der udføres Draf I i tilfælde af intakt bulla ethmoidalis, og i tilfælde af etmoidektomi udføres Draf IIa.

Sinus ethmoidalis	Der udføres total anterior, og ved behov posterior ethmoidektomi. Lameller og delkompartementer fjernes helt således, at en forenet kavitet opnås.
Sinus sphenoidalis	Sphenoidotomi enten transnasalt eller transethmoidalt (13,16). Adgangene kan forenes for at forbedre ventilation og tilløb.

Septumdeviation anbefales korrigeret, hvis det vurderes, at skillevæggen obstruerer muligheden for: ESS, tilløb og ventilation af paranasale sini og/eller den olfaktoriske kløft. Ligeledes hvis deviationen obstruerer den pernasale luftpassage. Der foreligger ikke evidens for en tidsmæssig opdeling af et pladsgørende indgreb ift. den endoskopiske procedure.

Patienter bør forud for opstart af biologisk behandling være sufficient kirurgisk behandlet med ekstensiv åbning til de paranasale bihuler og evt. korrektion af septum iht.

Postoperativ opfølgning og planlægning

Der anbefales som standard tre postoperative kontroller ved den opererende enhed. Typisk inddeles kontrollerne i tidlige (1-4 uger postoperativt), intermediære (1-3 mdr. postoperativt) og sene (4-6 mdr. postoperativt). Alle patienter tilbydes oprensning efter behov. Ved eosinofil pansinuitis (eosinofile granulocytter pr. HPF ≥ 10) eller dårlig sygdomskontrol/compliance kan supplerende kontrol ved opererende enhed ca.12 måneder postoperativt overvejes(1).

Dansk Rhinologisk Selskab tilskynder, at der udsendes notat og operationsbeskrivelse til henvisende speciallæge ved afslutning af hospitalsforløbet. Patienten overgår til opfølgning hos praktiserende speciallæge mhp. individuelt tilrettede kontroller. Den tætte postoperative opfølgning skal sikre, at patienter med tab af sygdomskontrol hurtigt henvises til vurdering af biologisk behandling, før sygdommen accelererer unødigt, og inden tidsfristen for behandlingsopstart af biologisk behandling overskrides.

7. Referencer

1. Fokkens WJ, Lund VJ, Hopkins C, Hellings PW, Kern R, Reitsma S, m.fl. European Position Paper on Rhinosinusitis and Nasal Polyps 2020. Rhinology. 20. februar 2020;58(Suppl S29):1–464.

2. Thilsing T, Rasmussen J, Lange B, Kjeldsen AD, Al-Kalemji A, Baelum J. Chronic rhinosinusitis and occupational risk factors among 20- to 75-year-old Danes—A GA² LEN-based study. Am J Ind Med. november 2012;55(11):1037–43.

3. Fokkens WJ, Viskens AS, Backer V, Conti D, De Corso E, Gevaert P, m.fl. EPOS/EUFOREA update on indication and evaluation of Biologics in Chronic Rhinosinusitis with Nasal Polyps 2023. Rhinol J [Internet]. 1. marts 2023 [henvist 9. december 2024];0(0). Tilgængelig hos: https://www.rhinologyjournal.com/Abstract.php?id=3069

4. Grayson JW, Hopkins C, Mori E, Senior B, Harvey RJ. Contemporary Classification of Chronic Rhinosinusitis Beyond Polyps vs No Polyps: A Review. JAMA Otolaryngol Neck Surg. 1. september 2020;146(9):831.

5. Gevaert P, De Craemer J, Bachert C, Blauwblomme M, Chaker A, Cingi C, m.fl. European Academy of Allergy and Clinical Immunology position paper on endoscopic scoring of nasal polyposis. Allergy. april 2023;78(4):912–22.

6. Niklassen AS, Ovesen T, Fernandes H, Fjaeldstad AW. Danish validation of sniffin' sticks olfactory test for threshold, discrimination, and identification. The Laryngoscope. august 2018;128(8):1759–66.

7. Lange B, Thilsing T, Al-kalemji A. The Sino-Nasal Outcome Test 22 validated for Danish patients.

8. Orlandi RR, Kingdom TT, Smith TL, Bleier B, DeConde A, Luong AU, m.fl. International consensus statement on allergy and rhinology: rhinosinusitis 2021. Int Forum Allergy Rhinol. marts 2021;11(3):213–739.

9. Magboul N, Alharbi AF, Alqutub AT, Almatrafi S, Alroqi A, Aldousary SH, m.fl. Budesonide nasal irrigation for chronic rhinosinusitis: a meta-analysis of therapeutic outcomes and safety profile. Rhinol J. 1. december 2024;0(0):0–0.

10. Hoang MP, Seresirikachorn K, Snidvongs K. Doxycycline: lights and shadows of a mysterious treatment for chronic rhinosinusitis. Curr Opin Allergy Clin Immunol [Internet]. 13. februar 2025 [henvist 10. marts 2025]; Tilgængelig hos: https://journals.lww.com/10.1097/ACI.0000000000001065

11. Nabavi M, Arshi S, Bemanian MH, Fallahpour M, Shokri S, Sabouri S, m.fl. Doxycycline Improves Quality of Life and Anosmia in Chronic Rhinosinusitis With Nasal Polyposis: A Randomized Controlled Trial. Am J Rhinol Allergy. juli 2023;37(4):384–90.

12. Loftus CA, Soler ZM, Desiato VM, Koochakzadeh S, Yoo F, Storck KA, m.fl. Factors impacting revision surgery in patients with chronic rhinosinusitis with nasal polyposis. Int Forum Allergy Rhinol. marts 2020;10(3):289–302.

13. Workman AD, Kuppusamy K, Lerner DK, Bosso JV, Douglas JE, Kohanski MA, m.fl. Assessing adequacy of surgical extent in CRSwNP: The Completion of Surgery Index. Int Forum Allergy Rhinol. januar 2025;15(1):9–17.

14. Blauwblomme M, Gevaert P, Van Zele T. Chronic Rhinosinusitis: Matching the Extent of Surgery with Pathology or Does the Extent of Surgery Matter? Curr Otorhinolaryngol Rep. 24. august 2023;11(3):273–85.

15. Pace GM, Giombi F, Pirola F, Cerasuolo M, Heffler E, Paoletti G, m.fl. Prediction of Clinical Response to Dupilumab for CRSwNP Based on the Amsterdam Classification of Completeness of Endoscopic Sinus Surgery (ACCESS) Score. Ann Otol Rhinol Laryngol. 19. november 2024;00034894241300812.

16. Blauwblomme M, Georgalas C, Ahmed S, Alobid I, Battaglia P, Castelnuovo P, m.fl. Expert Consensus on Surgical Management of Primary Diffuse Type 2-Dominant Chronic Rhinosinusitis. Int Forum Allergy Rhinol. 10. februar 2025;alr.23538.

17. Guldager MJ, Wuyts Andersen SA, Melchiors J, Prokopakis E, Hopkins C, Von Buchwald C. Technical skills of endoscopic sinus surgery for performance assessment using the Delphi methodology. Rhinol J. 1. september 2024;0(0):0–0.

18. Guyatt GH, Oxman AD, Vist GE, Kunz R, Falck-Ytter Y, Alonso-Coello P, m.fl. GRADE: an emerging consensus on rating quality of evidence and strength of recommendations. BMJ. 26. april 2008;336(7650):924–6.

19. Fried MP, Parikh SR, Sadoughi B. Image-Guidance for Endoscopic Sinus Surgery. The Laryngoscope. juli 2008;118(7):1287–92.

20. Nobre ML, Sarmento ACA, Bedaque HDP, Medeiros KS, Cobucci RN, Diniz Júnior J, m.fl. Image guidance for endoscopic sinus surgery: systematic review and meta-analysis. Rev Assoc Médica Bras. 2023;69(10):e20230633.

21. Vinciguerra A, Dohin I, Daloiso A, Boaria F, Marc M, Verillaud B, m.fl. Iatrogenic Cerebrospinal Fluid Leak in Endoscopic Sinus Surgery: Topographical Map and Influence of Skull Base Asymmetry. J Pers Med. 21. februar 2024;14(3):226.

22. Dalgorf DM, Sacks R, Wormald P, Naidoo Y, Panizza B, Uren B, m.fl. Image-Guided Surgery Influences Perioperative Morbidity from Endoscopic Sinus Surgery: A Systematic Review and Meta-Analysis. Otolaryngol Neck Surg. juli 2013;149(1):17–29.

8. Arbejdsgruppe

Mads Guldager, Anette Kjeldsen, Bibi Lange, Thorbjørn Hermanrud, Kasper Aanæs, Christian von Buchwald, Mads Filtenborg, Anne Bystrup, Martin Glümer Kirkegaard, Rikke Haahr, Peter Tingsgaard og Kristian Bruun Petersen

Deres modtages gerne kommentarer og forslag til denne korte kliniske retningslinje. Kontaktinformation (Mads Guldager): rhinology@mail.com

Figur 1 – Klassifikation af primær CRS

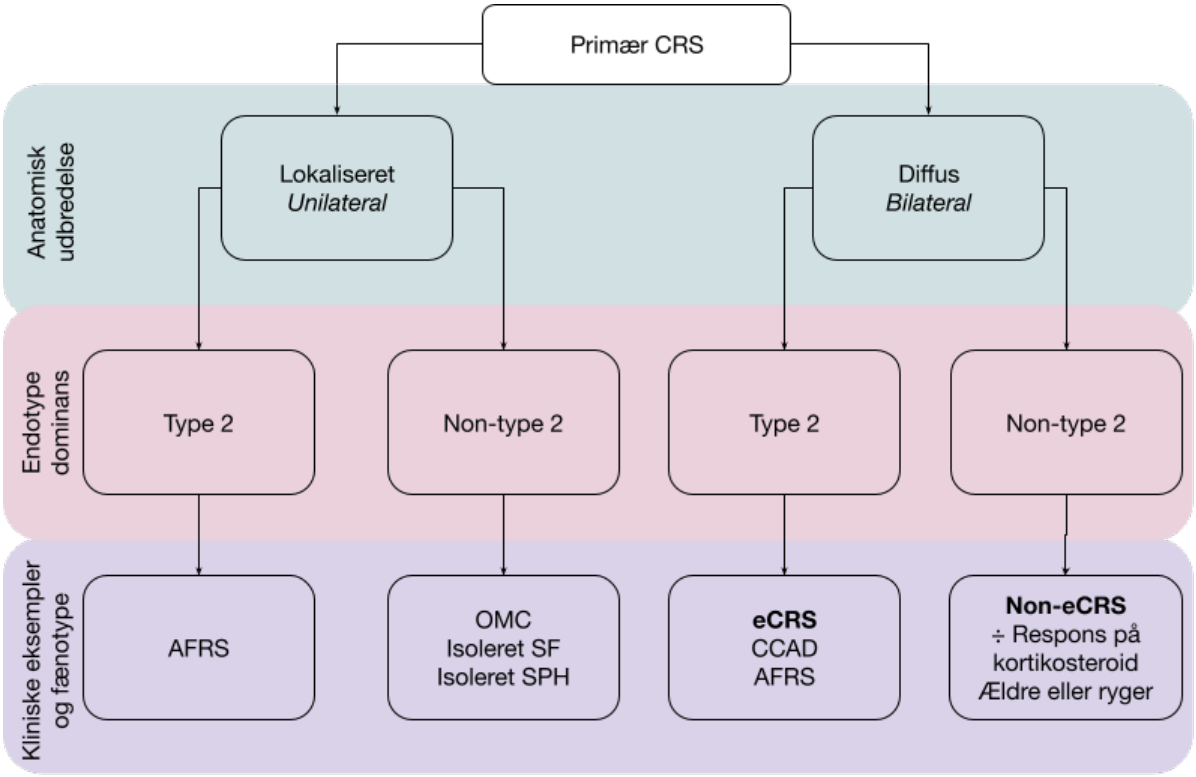

AFRS: Allergisk, myko-rhinosinuitis, SF: Sinus frontalis, SPH: Sinus sphenoidalis, CCAD: Central kompartment atopisk sygdom, eCRS: Eosinophil CRS, OMC: ostiomeatal kompleks

Figur bearbejdet fra: Grayson, J. W., Hopkins, C., Mori, E., Senior, B., & Harvey, R. J. (2020). **Contemporary Classification of Chronic Rhinosinusitis Beyond Polyps vs No Polyps**. In JAMA Otolaryngology–Head & Neck Surgery (Vol. 146, Issue 9, p. 831).

Bilag 1. Behandlingsrekommendationer for CRS

Nedenstående er et bearbejdet uddrag af Tabel 1.6.1 fra EPOS, s. 18(1) baseret på GRADE Guidelines(18).

Behandling	Evidensniveau	GRADE anbefaling
Korte antibiotikakure for CRS	1b (-)	Usikker effekt sammenholdt med placebo
Korte antibiotikakure for akut forværring af CRS	1b (-)	Usikker effekt sammenholdt med placebo
Langtids antibiotikakure for CRS	1a (-)	Usikker effekt sammenholdt med placebo, og grundet bivirkningsprofil ved brug af makrolider.
Topikal antibiotikabehandling	1b (-)	Usikker effekt sammenholdt med placebo. Formentlig ikke klinisk betydende forbedring.
Nasal glukokortikosteroid	1a	Langtidsbehandling har effekt, om end usikkert klinisk relevant. Bedst effekt for eCRS. Positiv effekt på polyprecidiv efter ESS.
Systemiske glukokortikosteroid	1a	Korttidsbehandling +/- nasale glukokortikosteroid reducerer symptomer. Op til 1-2x årligt.
Detumescerende næsespray	1b	Anbefales generelt ikke i behandlingen af CRS. Kan være indiceret ved ARS oveni CRS, hvor behandlingen ikke bør overstige 10 dage.
Nasal saltvandsskyl	1a	Skylninger med isoton saltvand anbefales

Bilag 2. Image Guided Surgery

Image guided surgery (IGS) tidligere betegnet navigationsbaseret kirurgi (CAS)

Navigationsbaseret kirurgi

Dansk Rhinologisk Selskab følger AAO-HNS' seneste retningslinjer for anvendelse af IGS i forbindelse med ESS (Position statement - Sidst revideret 3. oktober 2023 - https://www.entnet.org/resource/position-statement-intra-operative-use-of-computer-aided-surgery/) (19–21).

Risikoen for iatrogen CSF-lækage er ensartet høj over hele planum ethmoidale(21). Ved kirurgi i det anteriore ethmoid og pandehulen er risikoen for synstruende blødning særligt udtalt, primært på grund af AEA. Denne risiko, kombineret med behovet for en radikal tilgang til ethmoidet(13,14,16), danner grundlag for anbefalingen om at anvende IGS ved enhver kirurgi, der involverer sinus ethmoidalis (22).

Simpel, primær antrostomi af sinus maxillaris for benign sygdom kan udføres uden planlagt brug af IGS. Ved alle øvrige kirurgisk indgreb i de paranasale bihuler anbefales IGS-assistance.

IGS anbefales anvendt i følgende tilfælde:

1. Som grundregel ved alt bihulekirurgi ud over antrostomi til kæbehuler
2. Desuden ved:
    a. Revisionskirurgi
    b. Atypisk anatomi som følge af traumer, tidligere kirurgi eller udviklingsbetinget,
    c. Omfattende polypose
    d. Benigne og maligne sinonasale neoplasier
    e. Sygdom med relation til skull base, orbita, nervus opticus eller a. carotis interna.
    f. CSF-rhinorrhea eller i forbindelse med kirurgisk intervention i kraniebasis.

Flowchart

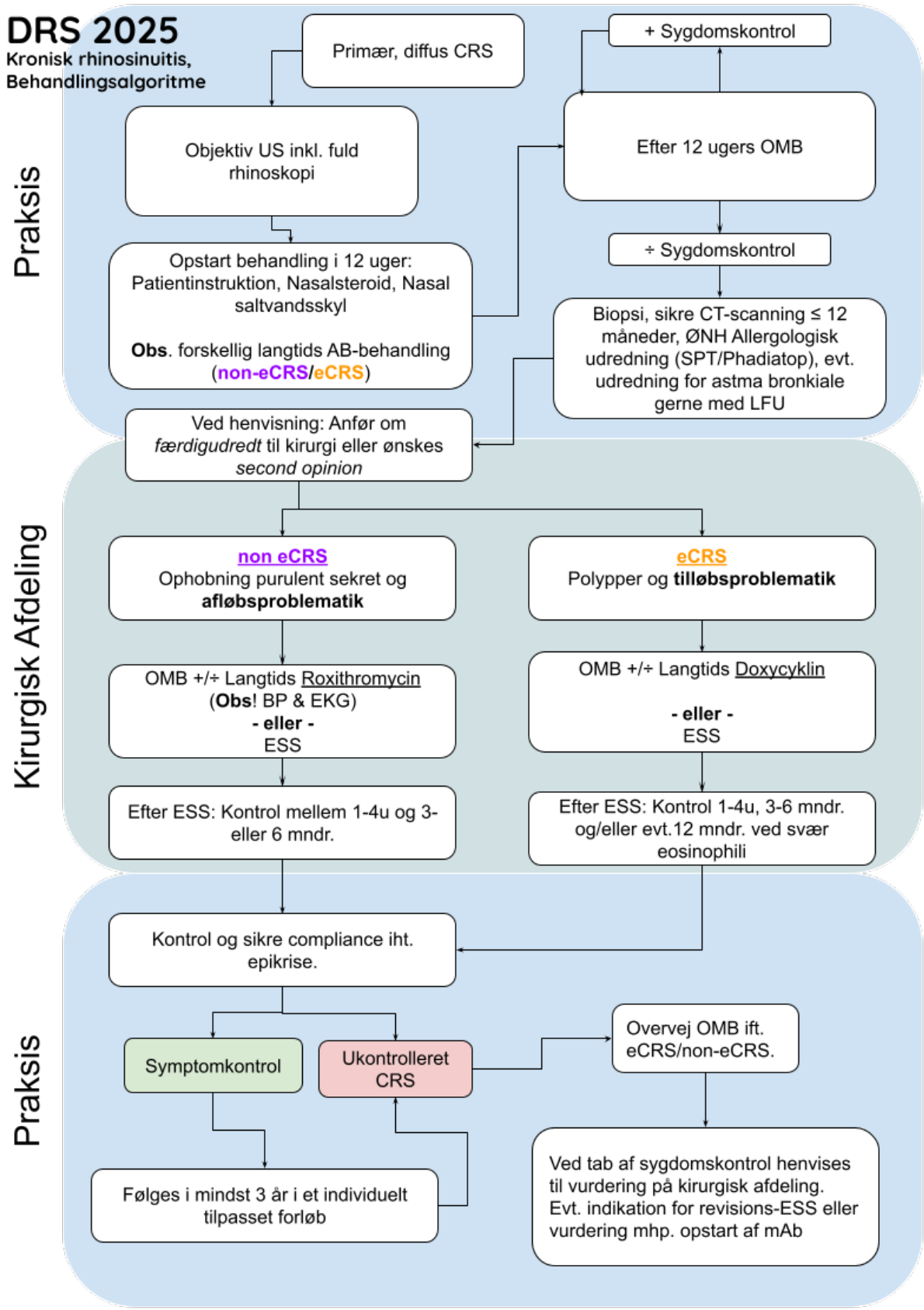

OMB: Optimal medicinsk behandling